

Síndrome de Alport: Reporte de un caso

Alport syndrome: Case report

Sandra Carolina Gale Díaz,* Rubén Galeas, **
Edgardo Navarrete***

RESUMEN:

El síndrome de Alport (SA) es un conjunto de enfermedades que se caracterizan por una afección hereditaria de la membrana basal glomerular con alteraciones en el colágeno tipo IV que la compone. Se presenta con hematuria micro- o macroscópica; además, suele asociarse a alteraciones auditivas y oculares, y es causa de alrededor de 0.3 a 3% de la enfermedad renal terminal en pediatría.

Se reporta el caso de adolescente de 14 años, sexo masculino, que consultó por presentar fiebre, debilidad generalizada y palidez de tres días de evolución. Tenía historia de leucocoria en ojo derecho desde el nacimiento, antecedentes familiares de hematuria (padre y hermano), además hipoacusia en oído derecho. Esto sumado a la lesión ocular antes descrita y a insuficiencia renal crónica se sospechó SA, por lo que se le realizó una audiometría y un ultrasonido (USG) ocular los cuales reportaban una hipoacusia de oído derecho y condensaciones vítreas en ojo derecho respectivamente; dada la hematuria familiar y propia del paciente se realizó el diagnóstico de Síndrome de Alport según los criterios de Flinter.

PALABRAS CLAVE: Hematuria, nefritis hereditaria, sordera, oftalmopatías

ABSTRACT:

* Pediatra HNMCR

** Nefrólogo Pediatra HNMCR y Hospital Regional del Norte-IHSS

*** Oftalmólogo-Retinólogo HNMCR

Dirigir correspondencia a: carolina_gale@hotmail.com

Recibido: 15 de enero de 2017 Aprobado: 07 de junio de 2018

Alport syndrome (AS) is a group of diseases characterized by inherited alterations of the glomerular membrane in type IV collagen which composes it. AS is manifested with micro- or macroscopic hematuria; it is also associated with hearing and eye disorders. AS causes about 0.3 to 3% of pediatric End Stage Renal Disease (ESRD) A case of a 14-year old male is reported. He consulted for fever, generalized weakness and pallor of three days of evolution with a history of right eye leukocoria since birth. He referred a family history of hematuria (father and brother), hearing loss in the right ear. All this factors combined with the eye injury and chronic kidney disease raised suspicions of AS. The audiometry revealed hearing loss in the right ear and the ocular ultrasound showed vitreous condensations in the right eye. Given the family history and the patient's own hematuria AS diagnosis was made according to Flinter's criteria.

KEY WORDS: hereditary nephritis, hematuria, deafness, eye diseases

INTRODUCCIÓN

El síndrome de Alport (SA) es una enfermedad poco común hereditaria de las membranas basales glomerulares, tiene una incidencia de 1 en 50,000 nacidos vivos. ⁽¹⁾

Se debe a mutaciones en la colágena tipo IV. Fue descrito por primera vez en 1927 por A. Cecil Alport, en una familia con “nefritis hemorrágica hereditaria familiar congénita”, destacando que los miembros del género masculino tendían a desarrollar nefritis y sordera, mientras que las mujeres desarrollaban hematuria y sordera pero con mejor supervivencia a largo plazo. ⁽²⁾

Clínicamente está caracterizado por hematuria recurrente o persistente, proteinuria, el desarrollo

de insuficiencia renal, sordera neurosensorial y/o defectos oculares⁽³⁾. El marcador en el SA es la hematuria microscópica persistente, asociado frecuentemente a hematuria macroscópica en niños y adolescentes y a proteinuria en niños mayores y adultos.

El diagnóstico de SA debe ser descartado si no hay hematuria, aún si la historia familiar es positiva y si se documenta sordera neuro-sensorial.

El objetivo del presente artículo es reportar un caso de síndrome de Alport y realizar revisión del tema.

CASO CLÍNICO

Adolescente de 14 años, sexo masculino, consultó el Servicio de Urgencias del Hospital Nacional Mario Catarino Rivas por presentar fiebre, debilidad generalizada y palidez de 3 días de evolución. Fue ingresado con sospecha de síndrome mieloproliferativo; el paciente tiene el antecedente de leucocoria de ojo derecho desde el nacimiento y episodios de hematuria macroscópica.

En el examen físico al ingreso mostró PA 140/90 mmHg, frecuencia cardíaca 98 lpm, frecuencia respiratoria 21 rpm y la temperatura 37.1°C, talla 154 cm, peso 42 kg e IMC en 17.7. El paciente estaba despierto, orientado en persona, espacio y tiempo con palidez importante de piel y mucosas. No había ictericia, edemas ni adenopatías. El examen del cuello, tórax, pulmones, corazón y abdomen no mostró alteraciones.

Los resultados de laboratorio que reportaron glóbulos blancos de 6 800 neutrófilos en un 72.3%, hemoglobina de 6.1g/dl, plaquetas de 117 000; la creatinina en 20.1 mg/dl, BUN de 81 mg/dl, ácido úrico: 8.6 mg/dl, Na: 134 mEq/l, K: 5.9 mEq/l, Ca: 6.1 mEq/l y P: 6.3 mEq/l. Con estos resultados el diagnóstico es cambiado por insuficiencia renal crónica con criterios para hemodiálisis.

Fue trasladado a Sala de Nefrología donde fue evaluado por especialista y al cual el paciente refirió antecedentes familiares de hematuria

(padre y hermano), además de hipoacusia de oído derecho. Presenta al examen físico lesión ocular tipo catarata (ver figura 1). Considerando lo anterior más la insuficiencia renal crónica se sospechó en Síndrome de Alport.

El examen general de Orina reportó albumina de 100mg/dl, eritrocitos 6-8 x campo, leucocitos 4-6 x campo y nitritos negativos; proteinuria de 24 hrs de 48mgxm2xhr. Los niveles de Complemento (C3 y C4) normales para su edad.

La ecografía renal mostró riñones pequeños (RD 74 mm y RI 76 mm), con alteración cortico medular ++/+++ y cambios de nefropatía bilateral, de aspecto crónico.

La evaluación oftalmológica mostró agudeza visual de ojo derecho (OD) sin percepción de luz y ojo Izquierdo (OI) con visión 20/20. En OD se observa cornea clara, cámara anterior formada, sinequias posteriores, catarata madura y fondo de ojo no evaluable.

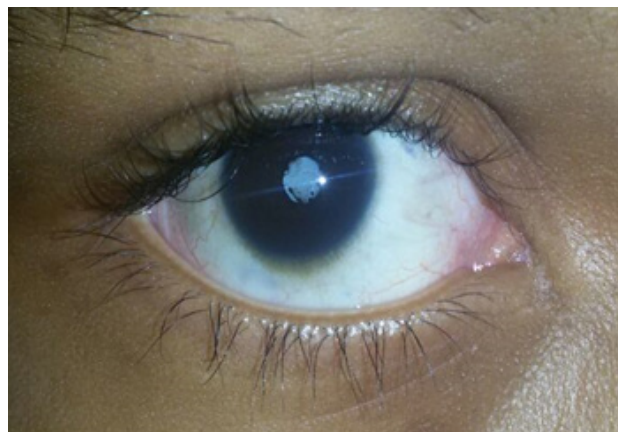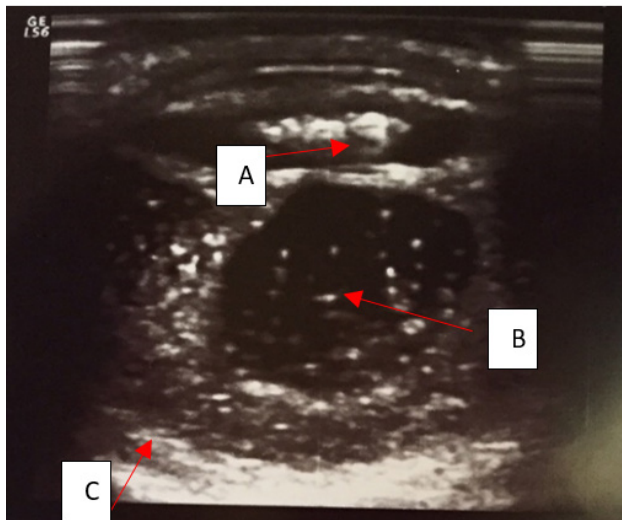


Figura No.1: Ojo derecho con catarata madura
Fuente: paciente HNMCR

El USG Ocular en OD concluye que se observan condensaciones vítreas, la retina adosada, hay desprendimiento coroideo con opacidad completa del cristalino.

El examen audiológico mostró una hipoacusia neurosensorial moderada bilateral, de 250 a 2000 Hertz en oído derecho y en todas las frecuencias en oído izquierdo.

Figura No.2: Ultrasonido Ocular OD



A. Catarata B. Condensaciones vítreas C. Desprendimiento coroideo

El paciente evolucionó satisfactoriamente, estuvo ingresado durante 9 días en la Sala de Nefrología Pediátrica y continúa su hemodiálisis 3 veces por semana de manera ambulatoria. Además, recibe tratamiento coadyudante (carbonato de calcio, ácido fólico y eritropoyetina) para su insuficiencia renal crónica.

DISCUSIÓN

La denominada inicialmente nefritis hemorrágica familiar hereditaria congénita ha pasado a la historia con el epónimo de síndrome de Alport⁽⁴⁾.

El SA se ha reportado en todos los grupos étnicos. Es la causa de uremia terminal en 0.6 a 4.6% de los pacientes terminales en Estados Unidos de Norteamérica y Europa⁽¹⁾. No existe casuística en Honduras.

La investigación del SA ha dilucidado el papel de colágeno tipo IV en la membrana basal glomerular y descrito las consecuencias de las mutaciones de tipo de renal, coclear, y la estructura y función ocular⁽⁵⁾.

El SA se transmite mediante tres patrones de herencia diferentes: la herencia ligada al cromosoma X (80-85%), la herencia autosómica recesiva (15%) y la herencia autosómica

dominante (5%). Todos comparten unas características clínicas comunes pero la historia familiar varía para cada uno de ellos⁽⁶⁾.

Se han identificado, hasta el momento, seis cadenas genéticamente diferentes de colágeno IV, cada una de ellas codificada por un gen: COL4A1-COL4A6. Estos genes se localizan por parejas en tres cromosomas diferentes: cromosoma 13 (COL4A1- COL4A2), cromosoma 2 (COL4A3-COL4A4) y cromosoma X (COL4A5-COL4A6)⁽⁷⁾.

La hematuria macro o microscópica es el síntoma más importante del SA, como lo fue en el caso de nuestro paciente. En los varones afectados hay hematuria microscópica persistente que comienza en etapas tempranas de la vida⁽¹⁾. La hematuria se puede asociar a proteinuria, que usualmente es menor de 2 gr/24h; sin embargo, en casos raros puede llegar a rango nefrótico⁽⁸⁾.

Puede haber hipertensión arterial y su incidencia aumenta con la edad y la gravedad de la nefropatía. En la forma ligada al cromosoma X es más frecuente en varones que en mujeres, y no hay diferencia en el género en la forma autosómica recesiva. En los casos autosómicos recesivos, hombres y mujeres llegan a uremia en la segunda década de la vida⁽¹⁾.

El SA puede asociarse a sordera neurosensorial bilateral afectando aproximadamente a 55% de los varones y 45% de las mujeres.⁽¹⁾ Hecho que lo pudimos demostrar en nuestro paciente por medio de la audiometría. La pérdida auditiva nunca es congénita y suele ser paralela a la enfermedad renal. Todos los pacientes con la enfermedad recesiva presentarán sordera, sin importar el sexo. El defecto auditivo es, en principio, para tonos agudos pero va progresando a otras frecuencias⁽⁹⁾.

Se han descrito trastornos oculares en el lente, retina y córnea en 15 a 30% de los pacientes con SA. El lentículo anterior es una protrusión en el aspecto anterior del lente por una acumulación

anormal de colágena, no está presente al nacimiento, pero aparece en la segunda o tercera décadas de la vida, se asocia a SA en 90% de los casos ⁽¹⁾. Otras lesiones oculares son: cambios en la pigmentación perimacular, flecos retinianos (anomalías de la membrana de Bruch), vesículas endoteliales en la córnea (anomalías de la membrana de Descemet), erosión de la córnea y miopía. Los hallazgos en el paciente presentado condensaciones vítreas, la retina adosada, desprendimiento coroideo con opacidad completa del cristalino son significativos.

La asociación del SA y leiomiomatosis difusa del esófago y del árbol traqueobronquial (tumores de la musculatura lisa) ha sido descrita en unas 20 familias ⁽⁶⁾.

Los criterios de diagnóstico para SA se presentaron por primera vez por Flinter y sus colegas en 1988, son cuatro:

1. La historia familiar positiva de hematuria macro / microscópico, insuficiencia renal crónica, o ambos
2. Pruebas de microscopía electrónica del SA en la biopsia renal
3. Signos oftálmicos característicos (lenticono anterior o manchas maculares blancas)
4. Hipoacusia neurosensorial (3 de 4 hacen el diagnóstico) ^(10,11)

El procedimiento diagnóstico habitual que confirma la sospecha clínica es la biopsia renal. La microscopía óptica es absolutamente inespecífica apreciándose tan sólo la presencia de células espumosas, la microscopía electrónica permite discernir alteraciones de la membrana glomerular altamente sugestivas de SA, como son: el engrosamiento y adelgazamiento variable y su lamelación ⁽⁶⁾.

En inmunofluorescencia se pueden encontrar depósitos no específicos de IgG, IgM y fibrinógeno, además de IgA, C3, C4 y C1q, aunque en menor grado ⁽¹⁾.

Se han hecho esfuerzos para incluir el genotipado como criterio diagnóstico más específico, así

más pacientes de SA serían diagnosticados sin recurrir a la biopsia renal. En los últimos 20 años en los que la biopsia renal juega un papel esencial en la evaluación inicial de los pacientes de SA, la genotipificación ha sido aceptada como un estándar de oro en el diagnóstico de SA ⁽¹⁰⁾.

Aunque no contamos con el estudio genético ni el estudio histopatológico (esto último debido a que el paciente se encontraba en estado terminal de la enfermedad), el cuadro clínico del caso sugiere Síndrome de Alport, dado los criterios diagnósticos de Flinter expuestos anteriormente.

No existen ensayos clínicos aleatorizados que ofrezcan información sobre el enfoque ideal del tratamiento del SA; el manejo de esta entidad va encaminado a frenar su progresión. El trasplante renal es la intervención definitiva en la falla renal terminal ⁽⁹⁾. Lastimosamente en nuestro paciente el diagnóstico se hizo de manera muy tardía, ya cuando la falla renal estaba establecida, quedándonos solamente el trasplante renal como tratamiento.

La supervivencia del injerto de los pacientes con SA es similar a la de los pacientes con otras causas de uremia. La nefritis antimembrana basal post-trasplante que se presenta en 3 a 4% de los pacientes con SA se debe a la generación de una respuesta aloinmune en contra del dominio NCI de la colágena $\alpha 3, \alpha 4, \alpha 5$ (IV), presente en el riñón trasplantado pero ausente de las membranas basales del paciente con SA ⁽¹⁾.

REFERENCIAS BIBLIOGRÁFICAS

1. Cheungpasitporn W, Kaewpoowat Q, Suksaranjit P, Kittanamongkolchai W, Srivali N, Ungprasert P, et al. Autosomal dominant alport syndrome presenting as proteinuria at marine corps physical fitness test: a case report and review. *J Nephrol Therapeut.* [Internet] 2012 [Ciatado el 2 de enero 2016]; (Suppl 8): 1-3 Disponible en: <http://dx.doi.org/10.4172/2161-0959.S8-001>

2. Medeiros-Domingo M, Fuentes Y, García-Roca P, Hernández AM, Morán Barroco VF, Velásquez Jones L. Síndrome de alport. Bol. Med. Hosp. Infant. Mex. [Internet]. 2008 [Citado 2015 Sep 09]; 65(5): 331-340. Disponible en: http://www.scielo.org.mx/scielo.php?script=sci_arttext&pid=S1665-11462008000500002&lng=pt.
3. Longo I, Scala E, Mari F, Caselli R, Pescucci C, Mencarelli MA, et al. Autosomal recessive Alport syndrome: an in-depth clinical and molecular analysis of five families. Nephrol. Dial. Transplant 21 (3):665-671.
4. García V. Historias acerca del síndrome de alport. Nefro Plus 2011;4(1):58-60
5. Kashtan CE, Ding J, Gregory M, Gross O, Heidet I, Knebelmann B, et al. Clinical practice recommendations for the treatment of alport syndrome: a statement of the alport syndrome research collaborative. Pediatr Nephrol 2013; 28(1):5-11
6. Tazón B, Ars E, Torra R. El síndrome de Alport. Nefrología 2003; 23 (1): 29-39.
7. Artuso R, Fallerini C, Dosa L, Scionti F, Clementi M, et al. Advances in Alport syndrome diagnosis using next-generation sequencing. Eur J. Hum. Genet. 2012; 20 (1): 50-57.
8. Tapia Zerpa CE, Miyahira AJ. Síndrome de alport autosómico recesivo. A propósito de un caso. Rev Med Hered 2008; 19 (1): 25-28.
9. Urrego-Díaz JA, Landinez-Millán G, Lozano-Triana CJ. Síndrome de Alport: reporte de caso y revisión. Rev. Fac. Med. 2015;63(1):143-149.
10. Kashtan CE. Long-term management of Alport syndrome in pediatric patients. Pediatric Health, Medicine and Therapeutics 2013;4(1):41-45.
11. Tiuseco KA, Lim Bon Siong RL, Dualan IJ. Alport síndrome. PhilIPP J Ophthalmol 2011; 36(2):73-77.