

Síndrome de Griscelli: Reporte de Caso

Griscelli Syndrome: Case Report

David Morales *, Gelder Zaldivar **

RESUMEN

El síndrome de griscelli es una rara entidad, se engloba dentro de los síndromes de pelos plateados y se caracteriza por albinismo parcial. Fue descrito en 1978 en dos pacientes por Griscelli et al. Desde entonces se han descrito más de 40 casos en la literatura. Es una enfermedad de carácter autosómico recesivo. Se clasifica en tres diferentes tipos. Su tratamiento y pronóstico dependerá de cada uno de ellos. Caso clínico: Se trata de paciente de 1 año de edad que ingresa al Hospital Mario Catarino Rivas con historia de presentar convulsiones y somnolencia, con cuadro respiratorio sobreagrado. Antecedente hospitalario por neumonía grave, y color de pelo plateado desde su nacimiento. Discusión: los casos de síndrome de griscelli en Honduras son sumamente raros, dicho paciente ingresa a esta institución por manifestaciones neurológicas secundarias a su enfermedad, al ver su fenotipo, se investigó por dicho síndrome.

PALABRAS CLAVE

Síndrome hemafagocítico, síndrome de griscelli, convulsiones, albinismo.

ABSTRACT

The griscelli syndrome is a rare entity, it is

*Residente de 3er año Postgrado de Pediatría, UNAH-VS

*Neurólogo Pediatra, HNMCR-IHSS

Dirigir correspondencia a: dgio.morales@gmail.com

Recibido: 22 de enero de 2019 Aprobado: 28 de Febrero de 2019

included within the syndromes of silver hairs and is characterized by partial albinism. It was described in 1978 in two patients by Griscelli et al. Since then, more than 40 cases have been described in the literature. It is an autosomal recessive disease. It is classified into three different types. The treatment will depend on the type that is within this classification, as well as your prognosis. Clinical case: A 1-year-old patient who was admitted to the Mario Catarino Rivas Hospital with a history of seizures and somnolence, with a respiratory disease. Hospital antecedent due to severe pneumonia, and silver hair color from birth. Discussion: cases of griscelli syndrome in Honduras are extremely rare, this patient is admitted to this institution due to neurological manifestations secondary to his disease, looking at his phenotype, he was investigated for this syndrome.

KEY WORDS

Hemafagocitic syndrome, Griscelli syndrome, seizures, albinism.

INTRODUCCIÓN

El síndrome de Griscelli-Prunieras fue descrito en 1978 en dos pacientes por Griscelli et al. Desde entonces se han descrito más de 40 casos en la literatura.

Es una enfermedad sumamente rara más común en la población turca y mediterránea ⁽¹⁾.

El síndrome de Griscelli o albinismo parcial con inmunodeficiencia, es una enfermedad autosómica recesiva con diferentes causas ⁽¹⁾. Pueden ser moleculares, entre ellas: un defecto de las familias de las GTPasas o un defecto en la función de la miosina ⁽¹⁾.

Los melanosomas se acumulan en melanocitos,

causando cambio plateado en el pigmento del pelo. La ausencia de gránulos gigantes y las características de hipopigmentación lo diferencia de chediak higashi ⁽²⁾.

Puede estar asociado a infecciones virales. Las complicaciones neurológicas pueden estar asociadas a linfocitosis del sistema nervioso central ⁽²⁾.

La inmunodeficiencia generalmente involucra una disrupción de los linfocitos natural killer e inmunodeficiencia de linfocitos T y B ⁽³⁾.

En ocasiones los niños que tienen defecto de RAB27A crean una respuesta no controlada de linfocitos T ocasionando un síndrome hemafagocítico, que generalmente resulta en muerte ⁽³⁾.

Fisiopatología:

Se han encontrado 3 mutaciones:

1. Mutación en VA miosina, que encoda miosina no convencional, se detectó en pacientes con sintomatología neurológica, sin síndrome hemafagocítico ⁽²⁾. Esta mutación causa defecto en el transporte de desgranulación de pigmentos. Esta función es realizada por Slac2-a melanofilina ⁽³⁾.

2. Mutación en RAB27A, que encoda la guanosina trifosfato, se identificó en pacientes con síndrome hemafagocítico y activación anormal de macrófagos y linfocitos T ⁽²⁾. Información actual sugiere que RAB27A -MLPH-MYO5A forman un complejo tripartita que facilita el transporte de melanosomas ⁽³⁾.

3. Mutación en MYO5A, caracterizado por albinismo parcial, con complicaciones neurológicas o inmunes ⁽²⁾.

Diagnóstico:

La edad de diagnóstico del síndrome de Griscelli es variable: tipo 1 en edad escolar, o infradiagnosticado en el tipo 3. En el tipo 2 pueden haber casos fulminantes, edad media a los 17 meses ⁽⁴⁾.

Las manifestaciones neurológicas incluyen: hipertensión intracraneal, signos cerebelosos, hemiparesia, hipotonía, retraso del desarrollo psicomotor y convulsiones ⁽⁵⁾.

En tanto las manifestaciones inmunológicas incluyen: disminución de la hipersensibilidad

tardía, función alterada de linfocitos NK ⁽⁵⁾.

La característica cutánea más significativa es el albinismo. Ver Tabla No.1

Tabla No.1 Cuadro comparativo entre síndromes de pelos plateados

Síndrome	Griscelli 1	Griscelli 2	Griscelli 3	Elejalde	Chediak-Higashi
Gen	MYO5A/15q21	Rab27A	MLPH	Desconocido	Lys1/1q42
Herencia	AR	AR	AR	AR	AR
Casos	4	>70	2	>10	>200
Melanina en cabello	Si; largos e irregulares	Si; largos e irregulares	Si; largos e irregulares	Si; largos e irregulares	Pequeños regulares
Gránulos Lisosómicos	No	Si	Si	Si	Si
Afectación neurológica	Severa	Posible	Ausente	Severa	Común
Defectos inmunes	Ausentes	Defecto en NK	Ausente	Ausente	Defecto quimiotaxis y NK

Fuente: 3. González Carretero P, Noguera Julian A, Ricart Campos S, Fortuny Guasch C, Martorell Sampol L. Síndrome de Griscelli-Prunieras: a propósito de dos casos. Anales de Pediatría. 2009; 70(2):164-167.

Y la característica microscópica más importante es la examinación microscópica del pelo del paciente donde se observan grandes vacuolas características ⁽⁶⁾.

En la mayoría de casos se produce infiltración de neutrófilos y macrófagos en la sustancia blanca que se puede observar en resonancia magnética cerebral ⁽⁷⁾.

También se observan áreas hiperdensas cerebrales, dilatación ventricular, calcificaciones periventriculares en GS2 y atrofia cerebral en GS1.8

En el electroflograma para el exón 6 del gen RAB27A se debe observar, la sustitución nucleosida de C a T en la posición 550 que resulta en la terminación del codón i.e. de CGA a TGA ⁽⁸⁾.

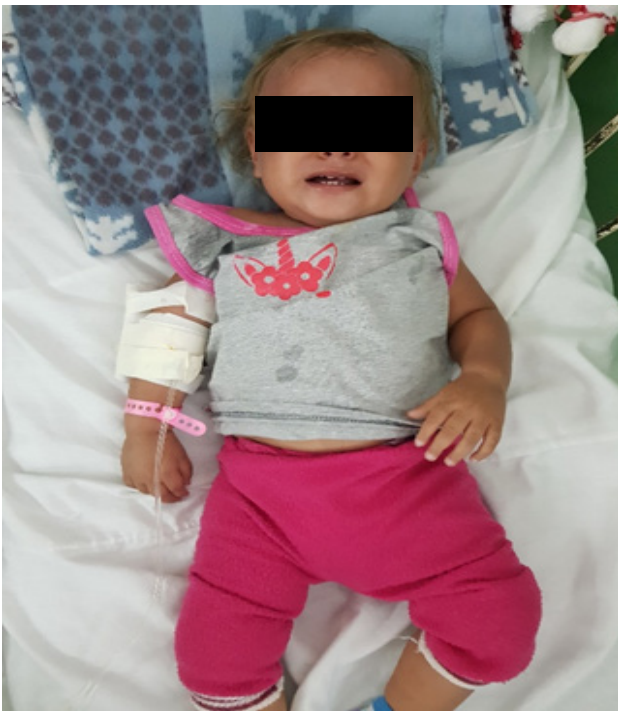Investigaciones demuestran elevados niveles de triglicéridos, deficiente inmunidad celular caracterizado por un índice de fitohemaglutinina no reactivo y una prueba de derivados proteína purificada negativa, como ya descrito. Y biopsia de médula ósea que muestra hemafagocitosis ^(9,10).

CASO CLÍNICO

Paciente de 1 año, femenino, producto de segundo embarazo, sin datos de consanguinidad, se obtiene vía vaginal, sin complicaciones, no enfermedades durante el embarazo. Madre reporta primeros meses de vida sin alteraciones de importancia, sin embargo al ir creciendo, presenta retraso del desarrollo psicomotor. Sin antecedentes previos de cuadros convulsivos. Con antecedentes previos de múltiples procesos respiratorios.

Ingresa al Hospital Mario Catarino Rivas con historia de convulsiones en 2 ocasiones, cada una de aproximadamente 5 minutos, tipo tónico clónicas con oculogiros, sin relajación de esfínteres. Asimismo un cuadro respiratorio de tos de 2 días de evolución, tos productiva, verdosa, continúa y dificultad respiratoria de misma evolución, que se exacerbaba al llanto. Por lo que se hospitalizo en este centro. Presento fiebre, no cuantificada, continua, de misma evolución.

Ingresado como un síndrome convulsivo en estudio y neumonía adquirida en la comunidad, manejado con ácido valórico para cuadro convulsivo y penicilina cristalina para neumonía.



Al examen físico, paciente con pelos plateados,

con desnutrición proteico calórica (ver imagen 1), retraso del desarrollo psicomotor, esplenomegalia palpable e irritabilidad. Perímetro cefálico 48 cm.

Imagen 1

Fuente: paciente HMCR

TAC cerebral y punción lumbar no muestran alteraciones relevantes. Fenotipo compatible con albinismo parcial, por lo que se realiza estudio microscópico de pelo (ver imagen 2), donde se observa infiltrados melanocíticos compatibles con un síndrome de Griscelli.

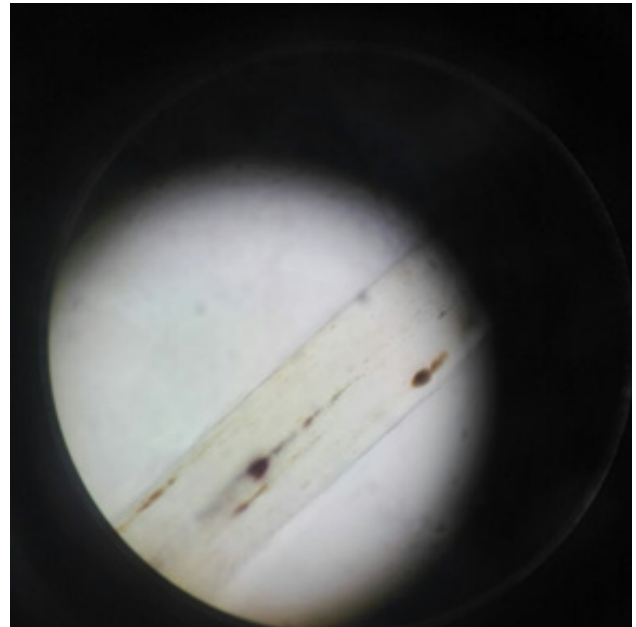


Imagen 2. Estudio microscópico de pelo

Fuente: foto tomada directamente del microscopio

Biometría hemática con glóbulos blancos dentro de los parámetros normales con tendencia a la linfocitosis y plaquetas dentro de rangos normales. Proteína C reactiva positiva. Química sanguínea con albumina disminuida. Punción lumbar no muestras glóbulos blancos, con proteínas levemente elevadas y glucosa dentro de parámetros adecuados.

Se interconsulta con servicio de neurología, quien indica que por antecedentes respiratorios a repetición, por su fenotipo se trata de un síndrome de Griscelli.

La paciente se trató con ácido valproico, cobertura antibiótica como explicada, y

con inmunosupresores, como también inmunoglobulina.

Paciente presentó remisión total de su sintomatología, se realiza control por medio de consulta externa un mes posterior, sin cuadros convulsivos.

DISCUSIÓN

El síndrome de Griscelli es una entidad sumamente rara, hay más de 40 casos descritos en la literatura.

Los pacientes con síndrome de Griscelli pueden presentar alteraciones neurológicas e inmunológicas. En este caso clínico el paciente ingresa por cuadro convulsivo y cuadro respiratorio. Dicho paciente con antecedentes de cuadros respiratorios a repetición y actualmente ingresado por dicha patología, el cual es común en este tipo de síndrome, relacionado con inmunodeficiencias.

Debido al antecedente de retraso psicomotor, su fenotipo con albinismo parcial y el característico pelo plateado, se concluyó que se trata de síndrome de Griscelli el cual confirmamos al observar su pelo en microscopio. La citoquímica de líquido cefalorraquídeo no orientó a un proceso infeccioso. Si bien la proteína C reactiva estaba elevada, se atribuyó a proceso infeccioso concomitante.

Decidimos iniciar tratamiento con inmunoglobulina e inmunosupresores con lo cual el paciente presentó mejoría de su sintomatología.

El síndrome de Griscelli se engloba dentro de los síndromes de pelos plateados, es una entidad sumamente rara. En Honduras no es un diagnóstico común, en el caso de este paciente al observar su fenotipo, antecedentes, microscopía de su pelo, y exámenes de laboratorio, pudimos afirmar que se trataba de este síndrome. Dicho paciente respondió adecuadamente al tratamiento ofrecido.

REFERENCIAS BIBLIOGRÁFICAS

1. Griscelli Syndrome [Internet]. orphan.net. 2001 [cited 26 May 2019]. Available from: <https://www.orpha.net/data/patho/GB/uk-griscelli.pdf>
2. Ming J. UpToDate [Internet]. Uptodate.com. 2019 [cited 26 May 2019]. Available from: <https://www.uptodate.com/contents/syndromic-immunodeficiencies>.
3. González Carretero P, Noguera Julian A, Ricart Campos S, Fortuny Guasch C, Martorell Sampol L. Síndrome de Griscelli-Prunieras: a propósito de dos casos. *Anales de Pediatría*. 2009; 70(2):164-167.
4. Griscelli Syndrome: Background, Pathophysiology, Epidemiology [Internet]. Emedicine.medscape.com. 2016 [cited 26 May 2019]. Available from: <https://emedicine.medscape.com/article/1069442-overview>
5. Ayala de la Cruz M, Ramirez Campos J, Govea Sifuentes J. Síndrome de Griscelli en una niña mexicana [Internet]. *Revista Alergia Mexicana*. 2002 [cited 26 May 2019]. Available from: http://www.imbiomed.com/1/1/articulos.php?method=showDetail&id_articulo=2728&id_seccion=65&id_ejemplar=313&id_revista=12.
6. Sheela S.R., Latha Manoh, Susy Injody, Griscelli syndrome; rab27 a mutation; case report; *indian pediatrics* ; volumen 41; septiembre 17 2004. <https://indianpediatrics.net/sep2004/944.pdf>
7. Seyed Mansouri, Mohammad Javad, Naser Tayyebi, Farah Zadeh, Javad Akhondian, Mehran Toosi, Hossein Eslamieh; Griscelli Syndrome; a case report; *Iran J Child Neurol*. 2014 Autumn; 8(4): 72-75; <https://www.ncbi.nlm.nih.gov/pmc/articles/PMC4307372/>
8. Ashisth Lothe, Leena Dandhe; Griscelli syndrome; a unique pigmentary defect, *Sri Lanka journal of child health*; 2015(44)3; 171-173. https://www.researchgate.net/publication/283037802_Griscelli_syndrome_A_unique_pigmentary_defect

9. Hany Ariffin, Anne Geikowski , Tong Foh ,Deming Chau, Adleen Arshad , Karmila Abu , Shekhar Krishnan ; Griscelli Syndrome, a case report; Med J Malaysia Vol 69 No 4 August 2014; <http://www.e-mjm.org/2014/v69n4/griscelli-syndrome.pdf>

10. Sanjeev Rath, Vivek Jain, R.K. Marwaha, Amita Trehan, L.S. Rajesh 1 , Vijay Kumar; Griscelli syndrome, clinical brief; Indian Journal of Pediatrics, Volume 71--February, 2004; <https://link.springer.com/article/10.1007%2F02723104>